

## Propjes schieten

### Anamnese:

Mevrouw Plakken, een 38 jarige lichamelijk gehandicapte, rolstoelafhankelijke dame presenteert zich op de eerste hulp met recidiverende collapsen en kortademigheid. Mevrouw is vanmorgen tijdens ontbijt zittend in rolstoel onwel geworden, kortdurend buiten bewustzijn geweest, bleek en klam, blauwe lippen en vingers en heeft moeite met doorademen.

### Lichamelijk onderzoek

-Tensie: RR 110/70 mmHg later 80/60 mmHg (zonder klachten) daarna weer 100/70 mmHg;  
 -Pols: 112 hb/min.;  
 -Temperatuur: 36.6 °C tympanische temperatuur;  
 -CVD: verhoogd;  
 -Respiratie: vesiculair ademgeruis  
 -Cor: regelmatige harttonen systolische soufflé;

### Medische voorgeschiedenis

-Spina Bifida;  
 -Urine stoma OK;  
 -Scoliose OK.

### Thuis medicatie

-Arestal 2 mg zonodig;  
 -Sirdalud 6 mg 1dd1;  
 -Microgynon 50 mg. 1dd1;  
 -Norfloxacin 400 mg;  
 -Diclofinacnatrium 50 mg. 2dd1;  
 -Paracetamol 500 mg zonodig;  
 -Nitrofurantoin 50 mg. 4dd1;  
 -Lioresal 5 mg;  
 -Furosemide 40 mg. 1dd1;  
 -Furabid 100 mg. 2dd1.

### Aanvullend onderzoek

-ECG (zie ECG 1);  
 -Echocardiogram (zie samenvatting echo);  
 -X-thorax (zie beschrijving verslag);

-CT-thorax (zie beschrijving verslag);  
 -Laboratorium onderzoek

### Samenvatting Echocardiogram:

-Goede systolische LV-functie;  
 -Fors gedilateerd RV en RA;  
 -TR graad 3;  
 -Gestuwde VCI, nauwelijks collaberend;  
 -PASP +/- 126 mmHg;  
 -Tricuspidalisklep: er is een matige-ernstige tricuspidalisinsufficiëntie (3);  
 -Pulmonalis klep: Er is een spoor pulmonaalinsufficiëntie.

### Laboratorium onderzoek:

-Natrium 140 mmol/L;  
 -Kalium 4.6 mmol/L;  
 -Ureum 13.3 mmol/L;  
 -Kreatinine 112 µmol/L;  
 -MDRD klaring 47;  
 -Alkalische fosfatase 271 U/L;  
 -Gamma GT 117U/L;  
 -ASAT 27 U/L;  
 -ALAT 31 U/L;  
 -CK 121 U/L ;  
 -Troponine T <0.01 µg/L ;  
 -Glucose 7.6 mmol/L ;  
 -Hemoglobine 8.4 mmol/L ;  
 -Hematocriet 0.41 L/L;  
 -Leukocyten 11.1 10<sup>9</sup>/L;  
 -Arteriële PH:  
 Ph 7.49  
 pCO<sub>2</sub> 3.8

Bic 21 mmol/L  
 St Bic 24  
 BE -0.7  
 pO<sub>2</sub> 7.8 KPA  
 sPO<sub>2</sub> 93 %.

### Verslag X-thorax:

Matig inspireerde opname in rolstoel. Toch een toegenomen longtekening rechts basaal, zou kunnen passen bij infiltratieve afwijkingen hier.

### Verslag CT-thorax:

Er is een thoracale kyfoscoliose. Mediastinaal alsook hilar geen pathologische kliervergroting. In de beide pulmonaal arteriën alsook de centrale segmentale aftakkingen zijn geen contrastuitsparingen. De subsegmentale aftakkingen zijn in de periferie niet goed te vervolgen derhalve dienen (sub)segmentale micro-embolieën overwogen te worden, mede gezien de rechts overbelasting, waarbij RV-dilatatie en contrast in de VCI. Het longparenchym toont matglaslaesies in een met name centrale distributie passende bij pulmonaal oedeem. In de ROK enkele grotendeels subpleuraal gelokaliseerde consolidaties (deels nodulair, deels wigvormig)

pulmonale infarcering/bloeding dient hierbij te worden overwogen.  
Conclusie: beeld van rechts overbelasting met pulmonaal oedeem bij mogelijke perifere micro-embolieën. Pulmonale infarcering in de ROK dient overwogen te worden.

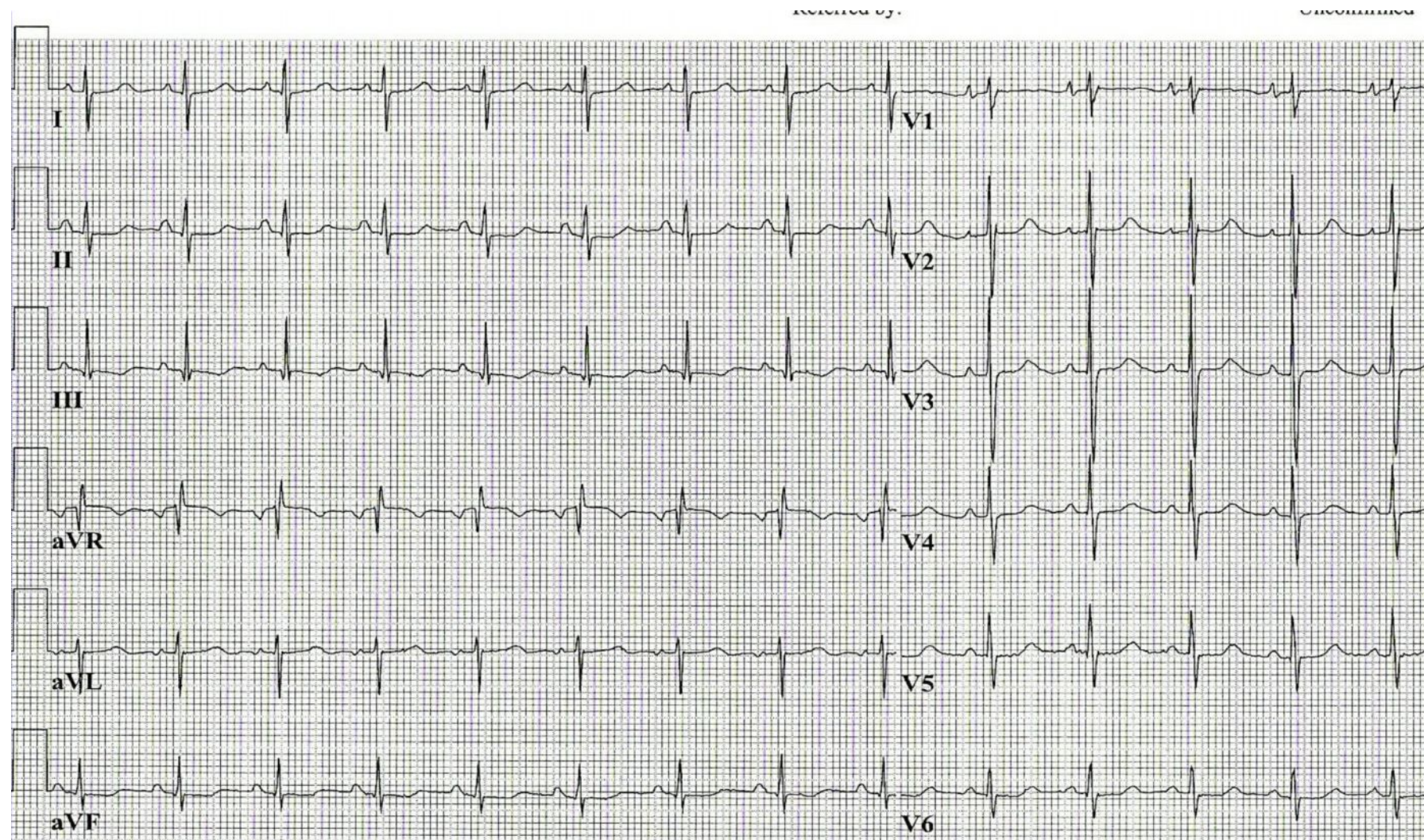
#### Klinisch verloop:

Mevr. Plakken wordt opgenomen op de acute opname afdeling. Mevr wordt ontsold. De orale anti-conceptie wordt gestaakt.  
Gedurende de opname geen krampen en/of pijnklachten meer gehad. Duplex beiderzijds geen aanwijzingen voor DVT.  
De ontslagdiagnose luidde: (eerder doorgemaakte) multiple longembolieën.

#### Vragen

1. Hoe verklaar je de pijn op de borst, de kortademigheid, de hypotensie en de tachycardie ?
2. Hoe verklaar je de hoge rechterventrikeldruk ?
3. Zou het toedienen van infusie de arteriële druk verhogen ?
4. Wat veroorzaakt de daling van de arteriële  $PCO_2$  en de verhoging van de arteriële Ph?
5. Waardoor worden de ECG veranderingen bij een longembolie veroorzaakt ?
6. Wat zijn in deze casus jouw aandachtspunten ?
7. Waaruit bestaat de behandeling van een longembolie ?
8. Welke ECG kenmerken zijn in geval van Mevr. Plakken typerend voor de doorgemaakte multiple longembolieën ?
9. Welke andere ECG kenmerken kunnen er gezien worden bij een longembolie ?

ECG 1



25mm/s 10mm/mV 150Hz 005C 12SL 233 CID: 8

SID: 0100208771

## Antwoorden

### 1. Hoe verklaar je de pijn op de borst, de kortademigheid, de hypotensie en de tachycardie ?

De bloedflow van de arteria pulmonalis naar de linkerkant van het hart wordt belemmerd (de pulmonaal vasculaire weerstand stijgt) wat resulteert in verhoogde arteria pulmonalis druk. De plotselinge stijging van de druk veroorzaakt een uitrekking van de arterie wat bijdraagt aan de pijn op de borst. De verhoogde arterie pulmonalis druk (pulmonale hypertensie) leidt tot rechterventrikel falen. Omdat de vulling van het linker atrium (en linker ventrikel) verminderd is als gevolg van de verminderde bloedflow van de longen, daalt de cardiac output van de linker ventrikel. Als reflex op deze daling van de cardiac output stijgt de hartfrequentie. Het gevolg is een combinatie linker en rechter ventrikel falen.

### 2. Hoe verklaar je de hoge rechterventrieldruk ?

De rechterventrikel druk zal verhoogd zijn omdat het bloedstolsel in de arteria pulmonalis een obstructie veroorzaakt van de bloedflow waardoor de pulmonaal vasculaire weerstand stijgt.

### 3. Zou het toedienen van infusie de arteriële druk verhogen ?

Het probleem is de verhoging van de afterload van de rechter ventrikel veroorzaakt door een partiële obstructie van de outflow tract. Door deze belemmering van de uitstroom is het diastolisch volume van de rechter ventrikel al verhoogd. Het is dus onwaarschijnlijk dat toediening van extra volume in het veneuze systeem de cardiac output zal doen toenemen.

### 4. Wat veroorzaakt de daling van de arteriële PCO<sub>2</sub> en de verhoging van de arteriële Ph?

De verlaging van PCO<sub>2</sub> en de verhoging van de arteriële pH is het resultaat van hyperventilatie als gevolg van de "hypoxic drive" (lage PO<sub>2</sub>) dat de ademhaling stimuleert.

### 5. Waardoor worden de ECG veranderingen bij een longembolie veroorzaakt ?

De ECG veranderingen bij longembolie worden veroorzaakt door:

- verhoging van de rechter kamer druk;
- rechterkamer dilatatie met clockwise rotation en verplaatsing van het septum naar boven;
- verhoogde druk in het rechter atrium met rechter boezem dilatatie.

### 6. Wat zijn jouw aandachtspunten bij long embolie?

- denk altijd aan een longembolie als de patiënt zich op de SEH meldt met pijn op de borst (met of zonder syncope);
- veeg de diagnose longembolie niet zomaar van tafel omdat de patiënt geen tachycardie en/of tachypnoea heeft. (Vaak is kortademigheid wel ernstiger dan bij infarct);
- bij een longembolie kan de puls-oximeter een normale waarde aangeven;
- de X-thorax vertoont meestal geen stuwing ondanks dyspnoea;
- observeren is niet voldoende;
- maak een echo om een goede diagnose te stellen;
- het ECG is niet onfeilbaar;
- de ECG veranderingen bij een acute longembolie kunnen een infarctpatroon nabootsen.

### 7. Waaruit bestaat de behandeling van een longembolie ?

- i.v. heparine® bij verdenking;
- na stabilisatie low molecular heparine® (clexane®) s.c.;
- coumarinederivaten na stabilisatie gelijktijdig met bv. Clexane® s.c. (afhankelijk van de oorzaak tenminste 6 maanden);
- bij massale longembolie trombolytica;
- O<sub>2</sub> toediening;
- pijnbestrijding;
- vroege mobilisatie en wandelen indien daartoe in staat;

- benen zwachtelen (drukkousen) bij bedlegerige patiënten.

### 8. Welke ECG kenmerken zijn in geval van Mevr. Plakken typerend voor een doorgemaakte longembolie ?

- P-pulmonale door rechteratrium dilatatie, het best gezien in V<sub>1</sub>, m.n. de P<sub>1</sub> is spits en hoog;
- rechter asdraaiing (grote R in II, III en aVF, diepe S in I en aVL);
- clockwise rotatie: grootste deel van de rechterkamer ligt nu onder het sternum en in de linkerthoraxhelft. Rechterkamer en septum liggen nu parallel aan de V-afleidingen, we zien in V<sub>1</sub> t/m V<sub>6</sub> een rS-complex;
- S1Q3T3 (pseudo inferior infarct): pseudo-inferior infarct patroon: als gevolg van clockwise rotatie (septum wordt nu van onder naar boven gedepolariseerd) en de rechter asdraaiing kan er in m.n. afl III een Q-top ontstaan die suggestief is voor een inferior infarct. Zie figuur 1

### 9. Welke andere ECG kenmerken kunnen er gezien worden bij een longembolie ?

#### T.a.v. QRS-complex

- een linker as die verandert in een normale as kan duiden op een longembolie;
- incompleet of compleet rechterbundeltakblok door acute uitrekking van rechterbundel als gevolg van de rechterkamerdilatatie;

#### T.a.v. P-top

- rechter asdraaiing waardoor P-top vlak tot licht positief wordt in afl. I;
- P-pulmonale door rechteratrium dilatatie: P-top > 2,5 mm in afl. II, III, aVF;

#### T.a.v. het ritme

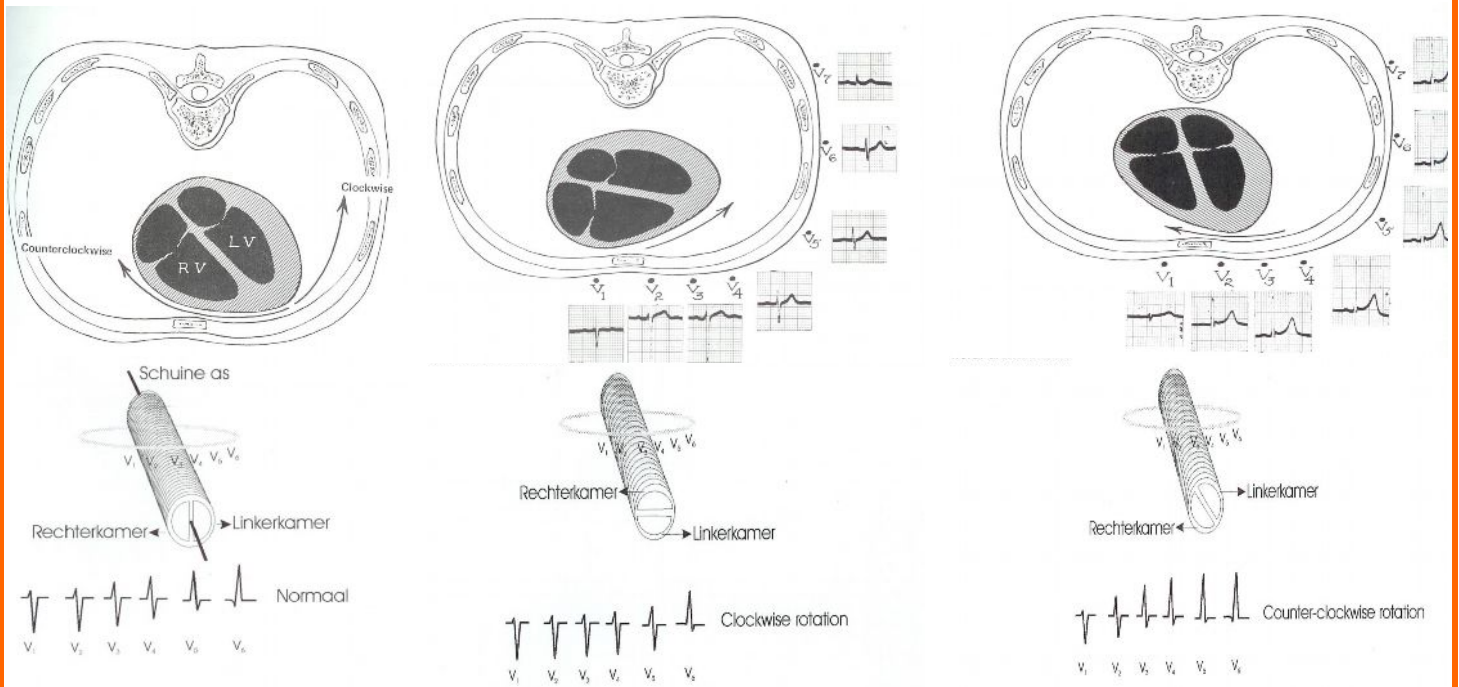
- een sinustachycardie;
- boezemfibrilleren of boezemflutter (atriumdilatatie, trombus in rechteratrium);

-premature complexen van (re)atriale of (re)ventriculaire oorsprong;  
-ventrikelfibrilleren(in combinatie met pre-existent hartlijden en coronairlijden).

**T.a.v. ST-segment en T-top**

-ST-elevatie V1(-V3) en aVR(re-kamer ischemie=meestal kortdurend);  
-negatieve T-toppen in V<sub>1</sub> tot V<sub>5</sub>(na 1-2 dagen, weken aanhoudend)door druktoename in re kamer->RBTB);  
-negatieve T-top in afl. III;  
-gecombineerd voorkomen van ischemie, beschadiging of infarctpatroon anter-septaal en inferior is verdacht voor een longembolie.

**Figuur 1**



## Wetenswaardigheden

### DIAGNOSE ACUTE LONGEMBOLIE

#### INTRODUCTIE

Acute longembolie is een vaak voorkomende en vaak fatale aandoening. De mortaliteit kan verminderd worden door een snelle diagnose en therapie. Helaas is de klinische presentatie van longembolie verschillend en niet specifiek. Met andere woorden, diagnostische onderzoeken zijn nodig om de diagnose longembolie te bevestigen cq uit te sluiten.

#### SYMPTOMEN

De meest voorkomende klachten bij een longembolie zijn kortademigheid (73%), eenzijdige pijnklachten op de borst, vastzittend aan de ademhaling (66%), hoesten (37%) en bloedbijmenging bij het sputum (hemoptoë) (13%). Meestal is er sprake van de combinatie van kortademigheid en pijn op de thorax. Kortademigheid zonder pijn treedt op in 22% van de gevallen.

De meest voorkomende verschijnselen zijn een snelle ademhaling (tachypnoe) (70%), reutelgeluiden bij auscultatie (rhonchi) (51%), een snelle hartslag (tachycardie) (30%) en koorts (meestal lager dan 39°) zonder dat er sprake is van een luchtweginfectie (14%). Indien er een longinfarct is opgetreden, kan pleurawrijven optreden.

De klachten en verschijnselen van een longembolie treden meestal acuut (in de loop van minuten tot uren) op, maar kunnen ook geleidelijk ontstaan (in de loop van uren tot dagen en soms zelfs weken). Massale longembolieën en ruitembolieën veroorzaken shock en kunnen een EMD (elektromechanische dissociatie) of PEA (pulsless electrical activity) tot gevolg hebben.

Op basis van een aantal klinische criteria kan de kans op een longembolie worden geclassificeerd (zie Tabel 1).

Criteria	Punten
Klinische verschijnselen van een diepe veneuze trombose	3.0
Geen andere verklaring voor de klachten dan een longembolie	3.0
Hartfrequentie >100/minuut	1.5
Immobilisatie of chirurgie in de afgelopen 4 weken	1.5
Voorgeschiedenis met diepe veneuze trombose of longembolie	1.5
Hemoptoë	1.0
Maligniteit	1.0
<b>Kans op longembolie</b>	<b>Puntentotaal</b>
Laag (5-10%)	<2.0
Intermediair (25-45%)	2.0-6.0
Hoog (70-90%)	>6.0

Tabel 1. Kans op een longembolie.

#### DIAGNOSTISCHE ONDERZOEKEN





Veel van de symptomen en tekenen die patiënten hebben met een longembolie komen ook voor bij patiënten die geen longembolie hebben wat verder onderzoek noodzakelijk maakt.

#### Elektrocardiografie

Elektrocardiogram (ECG) afwijkingen zijn aanwezig bij veel patiënten met longembolie die niet bekend zijn met cardiovasculaire aandoeningen. ECG afwijkingen komen echter ook vaak voor bij patiënten zonder longembolie waardoor het ECG beperkt is als diagnostisch middel. In een studie had 70% van de patiënten ECG afwijkingen, voornamelijk niet specifieke ST-segment en T-top veranderingen. Elektrocardiografische afwijkingen die vaak voorkomen bij longembolie en als

suggestief beschouwd kunnen worden zijn S1Q3T3 patroon, right ventricular strain, nieuw incompleet rechterbundeltakblok. De aanwezigheid van T-top inversie in de precordiale afleidingen correleren met een ernstige rechterventrikel dysfunctie.

De volgende ECG afwijkingen worden geassocieerd met een slechte prognose:

-  Atriale aritmieën
-  Rechterbundeltakblok
-  Q-toppen in de onderwand
-  Precordiale T-top inversie en ST-segment veranderingen

ECG-based scoring systems zijn ontwikkeld om de mate van de vaatafsluiting te bepalen aan de hand van de bevindingen op het ECG echter de klinische bruikbaarheid van deze strategie blijft speculatief.

#### Laboratorium

Routine laboratoriumonderzoek is niet bijdragend voor de diagnostiek. Bij een diepe veneuze trombose worden geen afwijkingen gevonden en bij een longembolie alleen specifieke afwijkingen, zoals een verhoogde bezinking, leukocytose en/of verhoogd ASAT en/of LDH bij een normale serum bilirubine.

#### -Arteriële bloed gas

Arteriële bloed gas (ABG) meting en pulse oximetry hebben een beperkte waarde bij het diagnosticeren van longembolie. Arteriële bloedgasanalyse laat bij een longembolie vaak een verlaagde pO<sub>2</sub>, een verlaagde pCO<sub>2</sub> en een verhoogde pH (respiratoire alkalose) zien. In ernstige gevallen kan er sprake zijn van een verhoogde pCO<sub>2</sub> of een lactaatacidose. In 18% van de gevallen is de pO<sub>2</sub> normaal. Een normale bloedgasanalyse sluit de diagnose longembolie dus zeker niet uit.

**-D-dimeren**

Een bepaling van D-dimeren (een afbraakproduct van fibrine) kan behulpzaam zijn bij de diagnostiek. Een negatieve bepaling sluit een diepe veneuze trombose of een longembolie met een voldoende zekerheid uit. D-dimeren hebben een belangrijke negatieve predictieve waarde bij het diagnosticeren van longembolie, diepe veneuze trombose en diffuse intravasculaire coagulatie. Wanneer de D-dimeerconcentratie bij een patiënt normaal is, dit wil zeggen lager dan 500 ng/mL, dan is de kans zeer klein dat de patiënt lijdt aan één van de vooraf genoemde aandoeningen. Een verhoogde gehalte aan D-dimeren komt echter bij veel patiënten met kanker voor en is geenszins bewijzend voor een veneuze trombose of longembolie.

**-BNP**

BNP spiegels zijn hoger bij patiënten met longembolie dan bij patiënten zonder longembolie. Echter veel patiënten met longembolie hebben geen verhoogde BNP spiegel en er zijn veel alternatieve oorzaken van verhoogde BNP spiegels waardoor de bruikbaarheid van deze test beperkt is als diagnostisch onderzoek.

De hoogte van de BNP stijging bij patiënten met longembolie lijken wel te correleren met een verhoogde kans op complicaties en langere duur van ziekenhuis opname, wat suggereert dat BNP ook een prognostische waarde heeft bij longembolie.

NT-proBNP-spiegels kunnen samen met troponine-spiegels iets zeggen over de prognose.

**-Troponine**

Serum troponine I en troponine T zijn verhoogd bij 30 tot 50 percent van de patiënten met een middelmatig tot grote longembolie. Het achterliggende mechanisme is de rechter ventrikel overbelasting. De verhoging van troponine-spiegel is meestal binnen 40

uur verdwenen dit in tegenstelling met de verhoging van de troponine-spiegel bij een acute myocard beschadiging die langer aanhoudt.

Evenals BNP en NT-proBNP, is serum troponine niet bruikbaar als diagnostische onderzoek maar zijn ze wel geassocieerd met een gecompliceerd ziekteverloop. Verhoogde troponine-spiegels zijn geassocieerd met een verhoogde incidentie van langdurige hypotensie en een 30 day mortaliteit.

**Echografie**

Voor het vaststellen van een diepe veneuze trombose is een echografie van de beenvenen het eerst aangewezen diagnosticum. Bij een lage verdenking op diepe veneuze trombose en een negatieve D-dimerenbepaling kan een echografie achterwege worden gelaten. De sensitiviteit van dit onderzoek is aanmerkelijk hoger voor trombose van het bovenbeen dan een geïsoleerde kuitvenetrombose. Bij negatieve echografie en intermediaire of hoge kans op diepe veneuze trombose is herhaling van het onderzoek na 5-7 dagen noodzakelijk. Indien er twijfel is over de diagnose longembolie (bijv. doordat de CT-scan of de ventilatie-perfusiescan (zie verder) niet conclusief is) kan een echografie van de beenvenen behulpzaam zijn. De aanwezigheid van een diepe veneuze trombose pleit voor de diagnose longembolie.

**Contrastonderzoek**

Bij sterke klinische verdenking op een diepe veneuze trombose van de benen, positieve D-dimeren en een persisterende negatieve echografie kan een flebografie worden verricht.

Bij een trombose van de arm is aanwezigheid van een centraal veneuze katheter kan naast echografie van de armvenen contrastonderzoek via de arm of via de katheter worden overwogen.

**X-thorax**

Radiographische afwijkingen zijn meestal te zien bij patiënten met longembolie, echter ze zijn niet erg bruikbaar bij de het stellen van de diagnose longembolie omdat deze even zo vaak voorkomen bij patiënten die geen longembolie hebben. De X-thorax laat in 88% van de gevallen bij een longembolie specifieke afwijkingen (cardiomegalie, atelectase, infiltraten en/of pleuravocht) zien. Een normale X-thorax sluit de diagnose dus zeker niet uit.

- ✚ atelectasen waren te zien bij respectievelijk 69 en 58 percent van patiënten met en zonder longembolie.
- ✚ pleuravocht werd gezien bij 47 en 39 percent van patiënten met en zonder longembolie.
- ✚ slechts 12 percent van de thorax foto's van patiënten met longembolie worden als normaal beoordeeld.

in een andere studie bij patiënten met longembolie was cardiomegalie de meest voorkomende afwijking op de thorax, echter de aanwezigheid hiervan correleerde niet met een hypokinesie van de rechterventrikel op een echocardiogram.

**CT-angiografie**

Een spiraal-CT-scan van de thorax na toediening van intraveneus contrast (CT-angiografie) is momenteel het meest gebruikte diagnosticum voor een longembolie. Hierbij kunnen karakteristieke afwijkingen in (takken van) de arteria pulmonalis gezien worden. Bovendien kunnen andere oorzaken van de klachten die de basis zijn voor de klinische verdenking op een longembolie, worden aangetoond. De sensitiviteit van het onderzoek is echter niet optimaal. d.w.z. dat een normale spiraal-CT-scan een longembolie niet uitsluit.

### Ventilatie-perfusiescan

Een andere vroeger veel gebruikte techniek is de ventilatie-perfusiescan. Hierbij wordt gebruik gemaakt van injectie en inhalatie van radioactieve stoffen. Kenmerkend voor een longembolie zijn gebieden met een zgn. 'mismatch' waarin wel sprake is van aanwezigheid van radioactiviteit in de luchtwegen (ventilatie) maar niet in de bloedvaten (perfusie). De ventilatie-perfusiescan wordt tegenwoordig alleen gebruikt als CT-angiografie niet mogelijk of niet conclusief is.

### Arteriografie van de a. pulmonalis

Indien ondanks bovengenoemde diagnostiek geen duidelijkheid ontstaat over een eventuele longembolie, kan een arteriografie van de arteria pulmonalis verricht worden. Hiermee kan de diagnose met vrijwel volledige zekerheid worden gesteld of verworpen. Het nadeel hiervan is dat het een invasieve ingreep betreft met ca. 5% kans op complicaties (als gevolg van de katheterisatie of van contrasttoediening).

### OORZAKEN LONGEMBOLIE

-diepe veneuze trombose(DVT) is een trombose van been of trombose van een arm. Later hieronder worden de symptomen van een DVT beschreven;

- maligniteit;
- grote operaties, met name buik-ok's;
- immobiliteit, wat zeker een rol speelde bij Mevr. Plakken;
- zwangerschap;
- gebruik van orale anticonceptie zoals ook het geval was bij Mevr. Plakken;
- langdurige vliegzeizen, wordt ook wel het **Economy class-syndroom** genoemd. Dit is een populaire benaming voor een afsluiting in een bloedvat (trombose) ten gevolge van langdurige immobilisatie (niet bewegen of vrijwel niet bewegen) ten gevolge van vliegzeizen met te weinig beenruimte (zoals in de economy-class).

De klassieke symptomen van een diepe veneuze trombose zijn zwelling, pijn, warmte en roodheid. Uit onderzoek blijkt dat de klinische diagnostiek onbetrouwbaar is; een klinisch vermoeden op een trombosebeent wordt in 70-80% van de gevallen niet bevestigd door objectieve diagnostiek. Andersom kan een patiënt heel goed een diepe veneuze trombose hebben zonder de klassieke symptomen. Differentiaaldiagnose: spierletsels, lymfangitis of lymfoedeem door obstructie, veneuze insufficiëntie, geruptureerde Bakerse cyste, cellulitis, erysipelas, knieletsels.

Op basis van een aantal klinische criteria kan de kans op een diepe veneuze trombose worden geclassificeerd (zie Tabel 2).

Criteria	Punten
Maligniteit	1.0
Parese/paralyse van de benen	1.0
Immobilisatie >3 dagen of operatie <4 weken geleden	1.0
Gelocaliseerde pijn in het verloop van de vene	1.0
Zwelling van het gehele been	1.0
Zwelling van de kuit	1.0
Oedeem	1.0
Collateraalvorming	1.0
Andere diagnose waarschijnlijk	-2.0
Kans op diepe veneuze trombose	Punten
Laag (3-10%)	≤ 0
Intermediair (14-21%)	1.0-2.0
Hoog (47-75%)	≥ 3.0

Tabel 2. Kans op diepe veneuze trombose.

### BELEID EN BEHANDELING

Een longembolie, maar ook een diepe veneuze trombose is een potentieel levensbedreigende aandoening en moet in het algemeen zo snel mogelijk behandeld worden. Wanneer de diagnostiek niet onmiddellijk kan worden verricht, wordt de behandeling bij verdenking op een longembolie echter vaak al gestart voordat de diagnose met zekerheid is gesteld.

Diagnostiek en behandeling kunnen in de eerste lijn worden verricht, met name bij verdenking op een diepe veneuze trombose. In de praktijk wordt de patiënt echter vaak verwezen omdat de diagnostiek dan het snelst kan worden verricht.

Bij een trombose als gevolg van een centraal veneuze katheter kan de katheter in situ worden gelaten als deze nog doorgankelijk is; indien dit niet het geval is moet deze in een later stadium (na ca. 4 weken behandeling) worden verwijderd.

Na behandeling treedt bij 21% van de patiënten met een diepe veneuze trombose en bij 17% van de patiënten met een bewezen longembolie een recidief diepe veneuze trombose en/of longembolie op kortere of langere termijn op. Het risico neemt af naarmate de tijd sinds het staken van de anticoagulantia langer is: 3,3% gedurende de eerste 3 maanden, 1,2% 3-6 maanden na staken, 0,6% 6-9 maanden na staken en 0,4-0,5% daarna.

De mortaliteit van een onbehandelde longembolie bedraagt ca. 30%, meestal ten gevolge van een recidief longembolie. Bij adequate behandeling neemt de mortaliteit af tot 2-8%.

### STAPPENPLAN

#### Diagnostiek

-anamnese en lichamelijk onderzoek;

-verricht aanvullende diagnostiek alleen indien behandeling van de diepe veneuze trombose of longembolie wordt overwogen en er geen absolute contra-indicaties tegen antistolling zijn.;

-bij intermediaire of hoge verdenking op diepe veneuze trombose:

---en bij lage verdenking op een longembolie: D-dimeren bepalen; bij negatieve D-dimeren geen verdere diagnostiek of behandeling;

-bij intermediaire of hoge verdenking op diepe veneuze trombose:

---en bij lage verdenking op longembolie maar positieve D-dimeren of bij intermediaire of hoge verdenking op longembolie: echografie van de beenvenen;

-bij intermediaire of hoge verdenking op diepe veneuze trombose:

---en bij intermediaire of hoge verdenking op longembolie en negatieve echografie D-dimeren bepalen: indien negatieve D-dimeren geen verdere diagnostiek of behandeling, bij positieve D-dimeren echografie na 4-7 dagen herhalen.

-bij verdenking op longembolie:

-X-thorax (ter uitsluiting van andere oorzaken voor de klachten);

-bij lage verdenking op longembolie: D-dimeren bepaling;

-bij negatieve D-dimeren geen verdere diagnostiek of behandeling;

-bij intermediaire of hoge verdenking op longembolie of bij lage verdenking, maar positieve D-dimeren bepaling: CT-angiografie;

-indien CT-angiografie niet mogelijk of niet conclusief:

ventilatie-perfusiescan;

-indien CT-angiografie en/of ventilatie-perfusiescan niet conclusief, dan echografie van de beenvaten en angio van de arteria pulmonalis.

## Beleid

### -behandeling in acute stadium:

bij massale longembolie met circulatoire problemen: trombolysen met urokinase of rTPA, in de overige situaties altijd laagmoleculair heparine (dalteparine, enoxaparine, nadroparine of tinzaparine) 1-2 dd s.c.

### -onderhoudsbehandeling;

met laagmoleculair heparine in zelfde dosering tot aan overlijden.

Bij bezwaren tegen

onderhoudsbehandeling met laagmoleculair heparine: starten met orale anticoagulantia (acenocoumarol of fenprocoumon) op geleide van INR (controle door Trombosedienst); de heparine kan na 5 dagen gestaakt worden mits de INR twee keer achtereenvolgens 2,5-3,5 heeft bedragen.

### -voor- en nadelen van

onderhoudsbehandeling met laagmoleculaire heparines afwegen tegen die van orale anticoagulantia.

Duur afhankelijk van de situatie: minimaal 3 maanden bij diepe veneuze trombose/6 maanden bij longembolie tot levenslang;

-bij diepe veneuze trombose van het been: zwachtelen.